

# Differenzierte Möglichkeiten in der Kniechirurgie

## Teil 2: Gelenkeretzende Konzepte – Teilprothese, Totalprothese, Prothesenrevision

Markus P. Arnold

LEONARDO – Ärzte für Orthopädie und Traumatologie, Kniezentrum, Hirslanden Klinik Birshof, Münchenstein

### Quintessenz

- Das klassische, belastete Röntgenbild bildet immer noch die Basis der bildgebenden Diagnostik der Gonarthrose.
- Teilprothesen ermöglichen bei korrekter Indikation exzellente Resultate, da sie die Kinematik des Kniegelenkes weniger fundamental verändern als eine Totalprothese.
- Die Knie-Totalprothese hat ihren festen Platz in unserem therapeutischen Spektrum. Sie ist dann am erfolgreichsten, wenn Knie und Patient tatsächlich reif sind für diesen Eingriff.
- Atypische Probleme nach Knie-Totalprothese müssen gründlich analysiert und gegebenenfalls mit einem klaren Konzept behandelt werden.

### Indikation für eine Knieprothese

Eine Indikation für einen Gelenkersatz stellt sich dann, wenn klar ist, dass eine Kniegelenk-erhaltende Strategie nicht (mehr) sinnvoll ist (siehe Teil I in der letzten Ausgabe), da:


- die Krankheit Gonarthrose zu weit fortgeschritten oder generalisiert ist,
- die zu den morphologischen Veränderungen passenden Beschwerden schon mehrere Jahre bestehen,
- eine Grad IV-Läsion auf beiden Seiten der Gleitpartner (z.B. femoral und tibial) besteht und/oder der Patient eine relativ rasche Lösung seines Problems erwartet,
- eine entzündliche Gelenkerkrankung aus dem rheumatischen Formenkreis vorliegt
- oder der Patient biologisch älter als 60 Jahre ist.

Entscheidend bei der Indikation für einen Gelenkersatz, also eine Knieprothese, ist immer die Frage des richtigen Zeitpunktes. Die Erfahrung lehrt, dass die Resultate am besten sind, wenn Kniegelenk und Patient zum Zeitpunkt des Protheseneinbaus reif sind für diesen Eingriff. Dann ist die Chance am grössten, dass der Patient nach der Amputation seines Kniegelenkes und dem Einbau von Stahl und Polyethylen tatsächlich zufrieden ist mit dem erreichten Resultat [8].

Zur Illustration für die Patienten verwende ich gerne die Analogie zu den sieben Reifestadien der Banane. Das Kniegelenk sollte auch radiologisch reif sein, Schmerz allein ohne Arthrose ist eine schlechte Prothesen-Indikation.

Als bildgebende Basis zur Entscheidungsfindung haben sich gute, unter Belastung aufgenommene Röntgen-


bilder des Kniegelenkes bewährt, inklusive Rosenberg- und Ganzbeinaufnahme [7]. Diese Übersichtsbilder spielen immer noch eine wichtige Rolle. Schliesslich basieren wir die radiologische Arthrose-Einteilung immer noch auf den Kriterien von Kellgren und Lawrence, wie sie 1957 illustriert mit klassischen Röntgenbildern publiziert wurden [4]. Den Patienten erklären wir den Sinn des Röntgenbildes so:

- auf dem MRI erkennen wir jedes Blatt, alle Details;
- auf dem Röntgenbild sehen wir den Wald, haben wir die Übersicht (Abb. 1 und 2 .

### Teil- oder Totalprothese?

Für eine Teil- oder Totalprothese ist prognostisch günstig, wenn – passend zu den anamnestisch erhobenen Beschwerden mit entsprechenden klinischen Befunden – eine radiologisch relevante Arthrose mit aufgehobenem Gelenkspalt und Osteophyten vorliegt. Bei unikompartimenteller Arthrose, wie sie vor allem medial oder patellofemorale vorkommt, kann ausnahmsweise auch eine unikompartimentelle Prothese in Betracht gezogen werden.

Entscheidend ist, dass die angegebenen Beschwerden mit den objektiven Befunden korrelieren. Wenn bei einer unikompartimentellen medialen Arthrose auch isoliert mediale Schmerzen angegeben werden oder bei einer patellofemorale Arthrose während entsprechender Aktivitäten ein reiner vorderer Knieschmerz auftritt, kann ausnahmsweise eine gute Indikation für einen unikompartimentellen Gelenkersatz bestehen.

Gern verwenden wir für die Entscheidungsfindung zur weiteren Untermauerung des anamnestischen, klinischen und basisradiologischen Konzepts das SPECT/CT, mit dem sich für den Patienten eindrücklich die lokale ossäre Mehraktivität darstellen lässt [3] (Abb. 3 und 4 .

### Patellofemorale Teilprothese

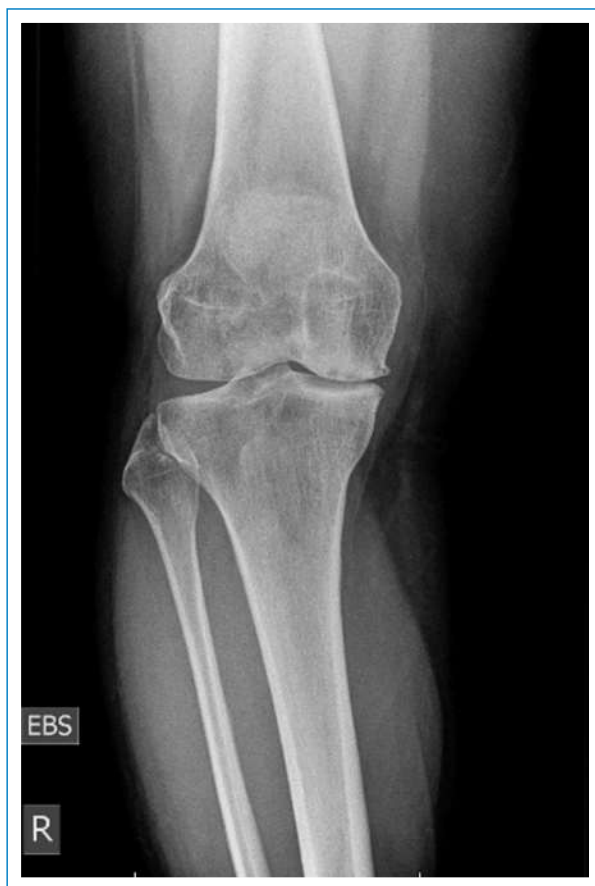Nach rezidivierenden Patellaluxationen in der Jugend beispielsweise oder als Spätfolge einer multifragmentären Patellafraktur kann sich eine unikompartimentelle Arthrose des patellofemorale Kompartiments entwickeln. Speziell das vordere Kompartiment belastende Aktivitäten sind zum Beispiel Treppabwärtsgehen, eine Rampe oder vom Zug aufs Perron hinuntergehen, Aufstehen aus einem Stuhl oder aus der Hocke.

In diesen Fällen kann eine patellofemorale Prothese eine gute Indikation darstellen. Vorteile der unikompar-

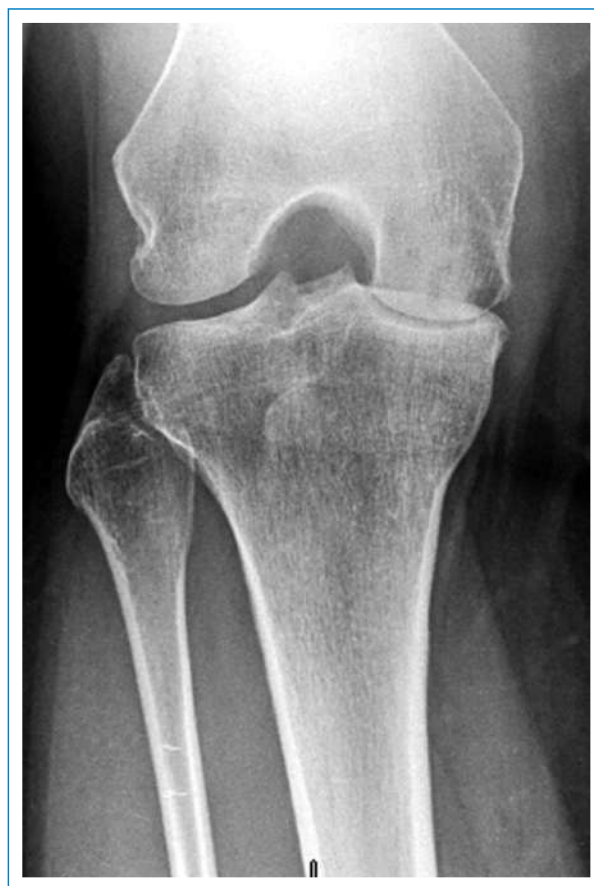

Markus P. Arnold

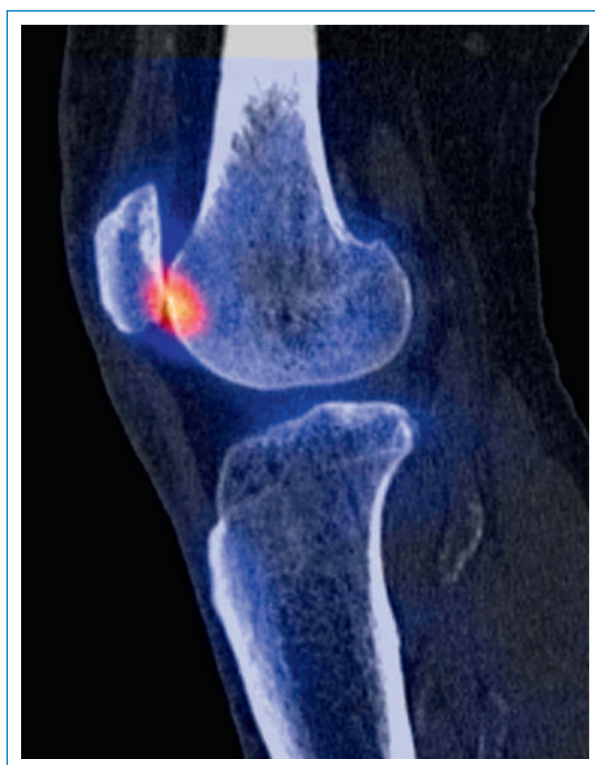Der Autor hat keine finanziellen oder persönlichen Verbindungen im Zusammenhang mit diesem Beitrag deklariert.



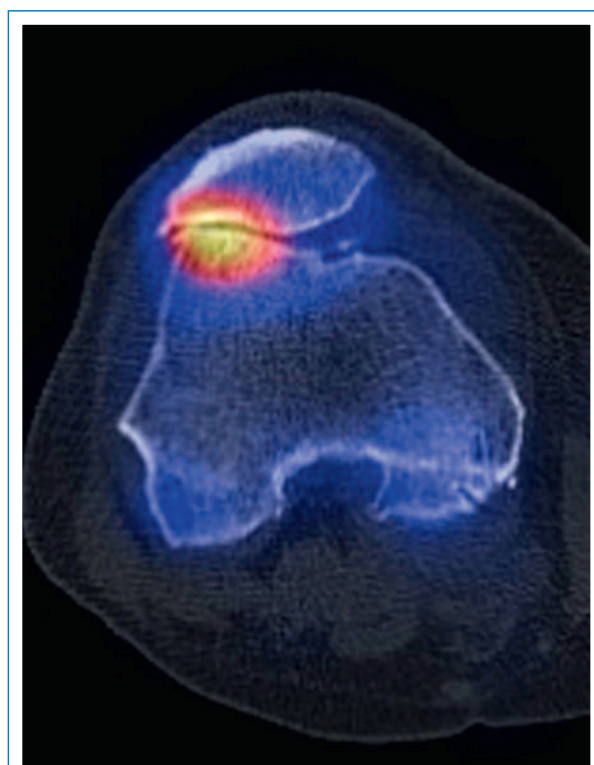
**Abbildung 1**  
a.p.-Röntgenaufnahme eines arthrotischen Kniegelenkes.



**Abbildung 2**  
Rosenberg-Aufnahme in belasteter Flexion.




**Abbildung 3**  
SPECT/CT-Aufnahme coronal mit Darstellung einer isolierten Arthrose des patellofemorales Kompartimentes.

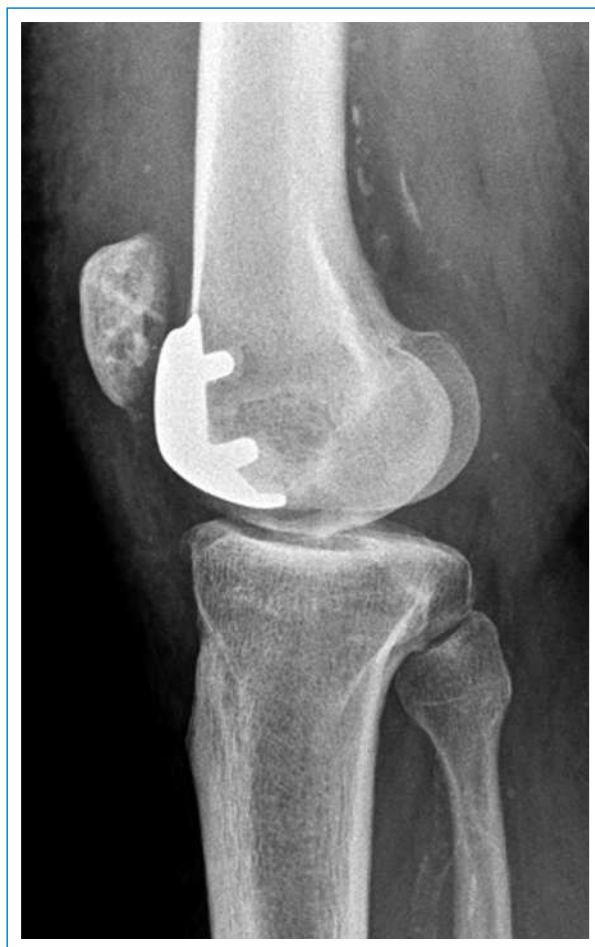

**Abbildung 4**  
SPECT/CT-Aufnahme axial desselben patellofemorales Gelenkes.

timentellen Prothesen sind, dass die Gesamtkinematik des Kniegelenkes weniger verändert wird als nach einer Knie-Totalprothese (TP), da Oberflächen-Radien, Condylen-Formen und -Größen, also die ossäre Geometrie des Kniegelenkes, und die Bandlängen und Insertionspunkte direkt voneinander abhängig sind [1, 5, 6].

Die subtile, aber doch grundlegende Veränderung der Oberflächenparameter nach Knie-TP-Implantation sind wohl verantwortlich für die typischerweise bis zu einem Jahr bestehenden Restbeschwerden. Da das Kniegelenk im Unterschied zum Hüftgelenk intrinsisch weniger stabil ist, sondern viel deutlicher von seinen passiven (Ligamente) und aktiven (Muskulatur) Stabilisatoren geführt und kontrolliert wird, muss es zur feinmotorischen Kontrolle mit mehr Sensoren, auch Nozizeptoren, ausgestattet sein. Dazu kommt der straffere, knappere Weichteilmantel über dem Knie, der Schwellungen kaum ungestraft zulässt. So wird klar, weshalb wir Kniechirurgen länger zu kämpfen haben, bis unsere Patienten nach grösseren Eingriffen zufrieden sind.

Nach einigen problematischeren patellofemorale Prothesen-Designs (Patellofemoral Joint System, PFJ) gibt es jetzt eine PFJ-Prothese auf dem Markt, die das gesamte empfindliche arthrotische Kompartiment abdeckt und damit den Patienten häufig schon unmittelbar postoperativ den altbekannten Schmerz und die Krepitationen vergessen lässt (Abb. 5 )



**Abbildung 5**

Seitliches Röntgenbild eines PFJ-Implantates bei isolierter PFJ-Arthrose (siehe Abb. 3 und 4).

## Mediale Schlittenprothese

Nach medialer Menishektomie kann sich eine isolierte Arthrose des medialen Kompartimentes entwickeln. Bei isolierter Arthrose medial, entsprechend isoliert lokalen Schmerzen und normaler Beinachse, kann die Indikation für eine mediale Schlittenprothese bestehen.

Die Diskussion mediale Schlittenprothese versus valgierende Tibiakopf-Osteotomie kann ganze Kongresstage füllen. Wir basieren die Entscheidung hauptsächlich auf den Erwartungen und der Haltung des Patienten. Der Schlittenprothesen-Typ will eine relativ schnelle Lösung seines Schmerzproblems, die Belastung ist moderat bis gering; der golfspielende Geschäftsmann mit einer medialen Grad-IV-Arthrose nach Kellgren-Lawrence passt in dieses Bild. Der Osteotomie-Typ will wenn immer möglich sein eigenes Gelenk behalten, belastet maximal, ist bereit, dafür Zeit zu investieren; der 55-jährige Turnlehrer mit einer Grad-II- bis -III-Arthrose ist der klassische Typ in dieser Gruppe.

Technisch ist der Einbau einer medialen Schlittenprothese mindestens genauso komplex wie eine TP, der Patient profitiert aber bei korrekter Indikation und Technik von der wenig veränderten Gesamtkinematik des Kniegelenkes.

Der Vorteil einer Teilprothese ist für den Patienten, dass er eher das normale Gelenkgefühl behält und weniger das Gefühl eines künstlichen Fremdkörpers im Gelenk hat. Der potentielle Nachteil einer Teilprothese ist, dass die Krankheit Arthrose im weiteren Verlauf eventuell weitere Kompartimente symptomatisch verändert.


Schreitet die Arthrose weiter fort, oder liegt bereits primär eine diffuse, generalisierte Gonarthrose vor, besteht die Indikation für den Einbau einer totalen Knieprothese (TKP).

## Totale Knieprothese

Vier Hauptfaktoren gelten unter Orthopäden als entscheidend für den Erfolg nach einer TKP-Implantation: der richtige Patient, der richtige Chirurg, das richtige Implantat, die korrekte Technik. Offenbar kommen nicht immer alle vier Faktoren zusammen, denn wenn wir ehrlich sind, sind die Knieprothesen nicht ganz so erfolgreich wie die Hüftprothesen. Bei technisch korrekt durchgeführter Implantation dürften die obgenannten Gründe hauptverantwortlich dafür sein, dass

- nur etwa 40% unserer Patienten nach etwa einem Jahr den Idealzustand erreichen, dass sie nämlich das operierte Knie vergessen, das somit kein Thema mehr ist;
- 40% ziemlich zufrieden sind, aber im Alltag regelmässig ans Gelenk und die Operation erinnert werden;
- etwa 20% der Patienten mit dem erreichten Resultat unglücklich sind.

Es gibt verschiedene Philosophien, wie eine Knieprothese technisch eingebaut werden kann. Die einen folgen der knochenreferenzierten Technik, andere begreifen den Einbau einer Knie-TP als Weichteileingriff und passen wenn möglich die Prothese den Bandspannungen und die Bandspannungen der Knieprothese an. Zusammen

mit modernen Prothesenmodellen (Abb. 6 und 7 ) scheint es möglich zu sein, die 20%-Gruppe zu verkleinern. Wenn ein Jahr nach TKP-Einbau relevante Restbeschwerden bestehen, ist es eventuell indiziert, die Situation bei einem Kniespezialisten analysieren zu lassen. Restbeschwerden äussern sich häufig als

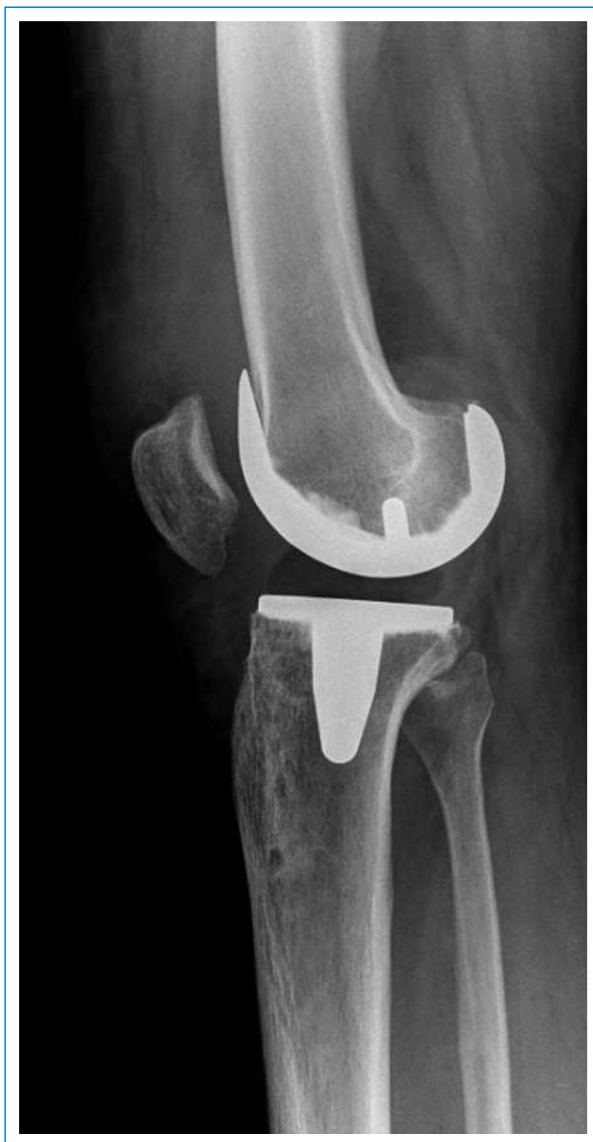- nicht verschwundene oder neu aufgetretene *Schmerzen*,
- ein *Instabilitätsgefühl*,
- eine Gelenksteifigkeit mit *Beweglichkeitsverlust*,
- eine *Schwellungsneigung* des Gelenkes
- oder eine beliebige Kombination der genannten Symptome.

### TKP-Revision

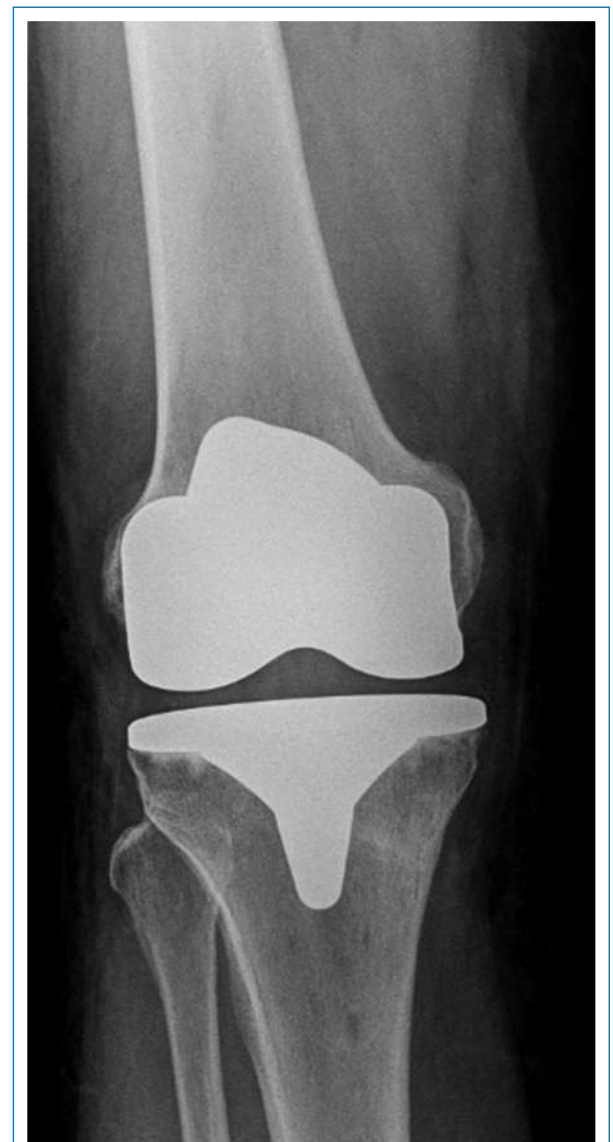Diagnostik und Therapie von Restbeschwerden sind anspruchsvoll und münden meist in einen A-la-carte-Therapieplan. Wichtig für den Patienten ist, dass vor einer eventuellen Revisionsoperation eine möglichst

klare, nachvollziehbare Ursache für die bestehenden Beschwerden identifiziert wurde. Nur mit einem klaren Konzept hat eine Revision einer Knie-TP vernünftige Aussichten auf Erfolg.

Eine klare mechanische Ursache wie eine mechanische Instabilität des Kniegelenkes nach TP kann chirurgisch behandelt und eventuell verbessert werden. Heikler wird es bei der Gelenksteifigkeit, da diese durch mehrere Faktoren, von der idiopathischen Arthrofibrose über eine fehlrotierte Femurkomponente bis hin zur Low-grade-Infektion, verursacht werden können. Ein ausgeklügelter Abklärungs-Algorithmus hilft hier bei der Ursachenfindung [2]. Limitierend bei eventuellen Revisionsoperationen sind weniger die ossären Verhältnisse – da lässt sich schon seit längerem einiges wieder aufbauen –, sondern vielmehr die Weichteilverhältnisse, denn das Knie zeigt nach jedem Eingriff eine Vernarbungstendenz und reagiert mit einer zunehmenden Weichteilfibrose. Dieser Faktor darf nicht unterschätzt werden.



**Abbildung 6**  
Knieprothesenmodell seitlich mit patellafreundlich schlankem PFJ-Kompartiment-Anteil.



**Abbildung 7**  
Dieselbe Prothese (Attune) von vorne.

In einigen Fällen finden wir für die Beschwerden keine infektiologische oder mechanistische und durch den Orthopäden behandelbare Ursache. Diese im Ausschlussverfahren identifizierten Patienten behandeln wir häufig mit Erfolg multidisziplinär, zusammen mit Rheumatologen, spezialisierten Physiotherapeuten und qualifizierten Schmerztherapeuten.

Unser Ziel muss sein, den Anteil zufriedener Patienten nach Knie-TP zu vergrössern, dadurch die 20%-Gruppe bereits primär zu verkleinern und vor allem den schmerzgeplagten Unglücklichen Optionen für den Umgang mit den Restproblemen zu bieten.

«As strong as an ox, and almost twice as clever»: Ich hoffe, dass ich Ihnen zeigen konnte, wie spannend und divers das Fach eines spezialisierten Kniechirurgen sein kann. Die Optionen der differenziert angewandten Kniechirurgie ermöglichen in jedem Fall eine A-la-carte-Therapie für jeden Patienten, sei sie nichtoperativ oder operativ.

---

**Korrespondenz:**

PD Dr. med. Markus P. ARNOLD, PhD  
 LEONARDO – Ärzte für Orthopädie und Traumatologie  
 Kniezentrum  
 Hirslanden Klinik Birshof  
 CH-4142 Münchenstein  
[mparnold\[at\]leonardo-ortho.ch](mailto:mparnold@leonardo-ortho.ch)  
[www.leonardo-ortho.ch](http://www.leonardo-ortho.ch)

---

**Literatur**

- 1 Fuss FK. Biometrics of the four-bar link of the cruciate ligaments in projection on the flexion-extension plane of the human knee joint. *Anat Anz.* 1991;173(1):51–9.
- 2 Hirschmann MT, Konala P, Amsler F, Iranpour F, Friederich NF, Cobb JP. The position and orientation of total knee replacement components: a comparison of conventional radiographs, transverse 2D-CT slices and 3D-CT reconstruction. *J Bone Joint Surg Br.* 2011;93(5):629–33.
- 3 Hirschmann MT, Schon S, Afifi FK, Amsler F, Rasch H, Arnold MP. Assessment of loading history of compartments in the knee using bone SPECT/CT: a study combining alignment and 99mTc-HDP tracer uptake/distribution patterns. *J Orthop Res.* 2013;31(2):268–74.
- 4 Kellgren JH, Lawrence JS. Radiological assessment of osteo-arthritis. *Ann Rheum Dis.* 1957;16(4):494–502.
- 5 Menschik A. Mechanik des Kniegelenkes, Teil 1. *Z Orthop.* 1974;112:481–95.
- 6 Müller W. The relationship between the rotation possibilities between femur and tibia and the lengths of the cruciate ligaments. *J Theor Biol.* 1993;161(2):199–220.
- 7 Rosenberg TD, Paulos LE, Parker RD, Coward DB, Scott SM. The forty-five-degree posteroanterior flexion weight-bearing radiograph of the knee. *J Bone Joint Surg Am.* 1988;70(10):1479–83.
- 8 Van Manen MD, Nace J, Mont MA. Management of primary knee osteoarthritis and indications for total knee arthroplasty for general practitioners. *J Am Osteopath Assoc.* 2012;12(11):709–15.