

# Behandlung degenerativer Meniskusläsionen

Dr. med. Raphael Kaelin<sup>a</sup>; Dr. med. Bernhard Christen<sup>b</sup>, MHA; Prof. Dr. med. Stefan Eggli<sup>c</sup>;  
Dr. med. Hermes Miozzari<sup>d</sup>; Prof. Dr. med. Markus P. Arnold, PhD<sup>a</sup>

<sup>a</sup> LEONARDO – Ärzte für Orthopädie und Traumatologie, Hirslanden Klinik Birshof, Münchenstein; <sup>b</sup> Christenortho, Orthopädische Klinik Bern, Bern;

<sup>c</sup> Orthopädie Sonnenhof, Bern; <sup>d</sup> Service de chirurgie orthopédique et traumatologie de l'appareil moteur, Hôpitaux Universitaires de Genève, Genève



Knieschmerzen aufgrund einer Meniskusläsion zählen zu den häufigsten Konsultationsgründen in der orthopädischen Praxis. Während bei traumatischen Meniskusläsionen beim jüngeren Patienten ein operatives Vorgehen meist unbestritten ist, so stellt sich bei degenerativen Meniskusläsionen in mittlerem und höherem Lebensalter die Frage: Ab wann gilt, dass die konservative Therapie versagt hat und ein operatives Vorgehen indiziert ist? Im Folgenden soll diese Fragestellung differenziert betrachtet werden.

## Einleitung

Gemäss medizinischer Statistik der Krankenhäuser ist die arthroskopische Teilmenishektomie (TME) mit 16 871 Eingriffen im Jahr 2015 der am häufigsten durchgeführte stationäre orthopädische Eingriff in der Schweiz, wobei rund zwei Drittel der TME unter stationären Bedingungen erfolgen [1]. Etwa ein Drittel der Meniskusläsionen sind unfallbedingt beziehungsweise wird über die Unfallversicherung vergütet [1]. Bei den im Rahmen degenerativer Meniskusläsionen durchgeführten Arthroskopien zeigen rund drei Viertel der Patienten Knorpelschäden im entsprechenden Gelenkabschnitt und knapp die Hälfte der Patienten weisen radiologische Zeichen einer Gonarthrose auf [2, 3].

Die Kniearthroskopie bei degenerativen Meniskusläsionen hat in letzter Zeit eine schlechte Presse. Es sind undifferenzierte und verallgemeinernde Schlussfolgerungen wie «unnötige Eingriffe» (*Basler Zeitung* vom 08.07.2017) oder «Aufhören mit Knieoperationen!» (*Wissenschaftsmagazin SRF 2* vom 03.06.2017) zu lesen und zu hören. Anstatt den Patienten seriös aufzuklären, führt diese Polemik zu einer zunehmenden Verunsicherung, was die Wahl der angemessenen Therapie betrifft – sei diese nun operativ oder konservativ.

Mit unserer Publikation wollen wir dazu beitragen, dass die Indikation für oder gegen eine TME bei degenerativen Meniskusläsionen auch im Klima der aktuellen gesundheitspolitischen Diskussionen weiterhin differenziert gestellt werden kann. Wir stützen uns

dabei auf aktuelle Richtlinien, Reviews und Metaanalysen.

## Anatomie und Funktion des Meniskus

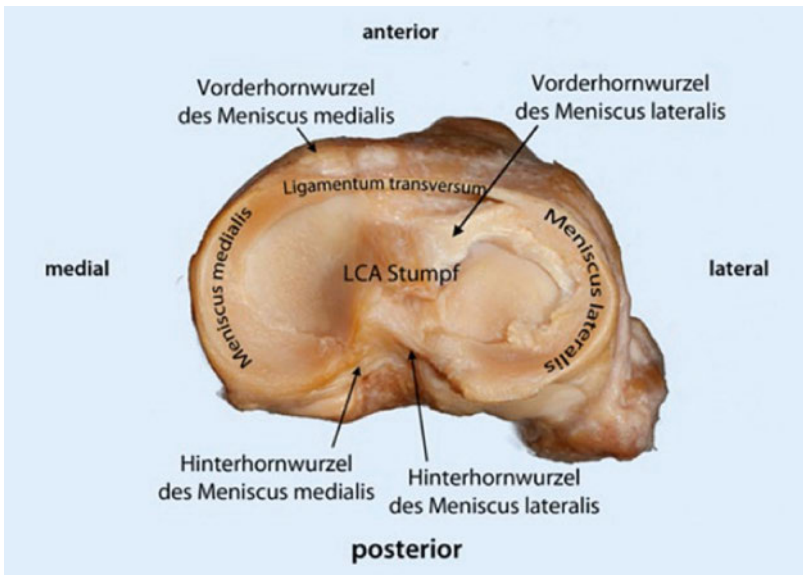
Der Meniskus spielt eine Schlüsselrolle für die Integrität und den Erhalt des Kniegelenkes [4, 5]. Er gleicht die Inkongruenz zwischen der runden Femurkondyle und dem relativ flachen Tibiaplateau aus und ermöglicht somit eine bessere Krafteinleitung, -aufnahme und -verteilung [6, 7]. Er dient zudem der Stabilisierung des Gelenks, der Propriozeption sowie der Lubrikation und Ernährung des Gelenkknorpels [8].

Die Menisken liegen dem Tibiakopf in Form von C-förmigen, im Querschnitt dreieckigen Halbringen auf (Abb. 1). Der mediale und laterale Meniskus sind mit der Gelenkkapsel, die vorderen und hinteren Meniskuswurzeln mit dem Tibiaplateau verbunden [7]. Der mediale Meniskus zeigt zusätzlich eine Verbindung zum Innenband. Er hat einen grösseren Radius, ist weniger mobil und deckt relativ weniger Knorpelfläche des bewegten Gelenkes ab als der Aussenmeniskus, was die unterschiedliche knöcherne Geometrie und die Kinematik der beiden Kompartimente widerspiegelt [7, 9]. Im lateralen Kompartiment werden ca. 70%, im medialen ca. 50% der Last über die Menisken übertragen. Aufgrund des sich in unterschiedlichen Flexionsgraden ändernden Radius der Femurkondyle wird der Meniskus insbesondere in Flexion zunehmend belastet [9]. Die

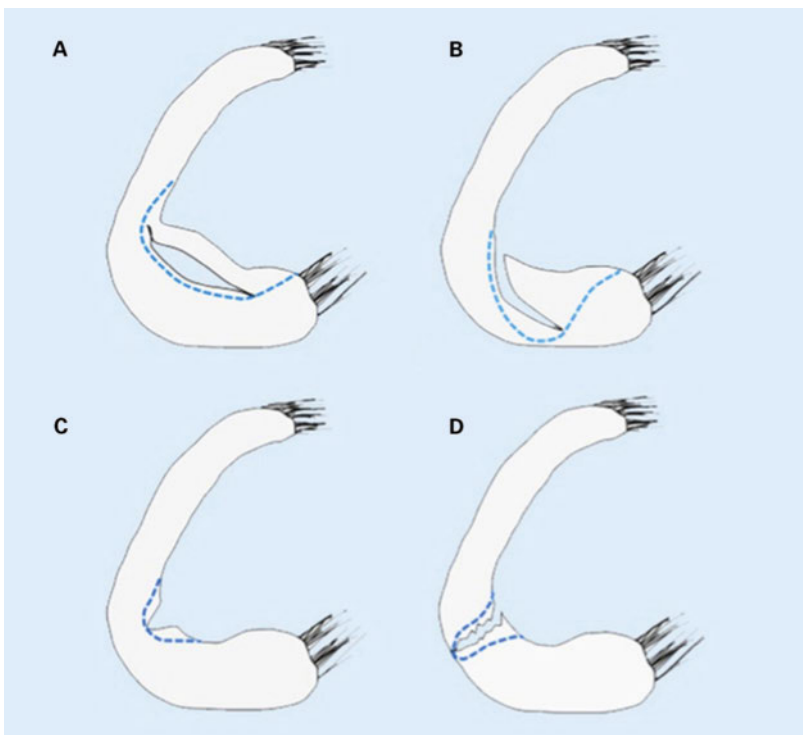


Raphael Kaelin

Kollagenfaserbündel sind überwiegend in Längsrichtung, also zirkumferent und parallel angeordnet. Durch die Faseranordnung sowie durch die tibiale Veranke-



**Abbildung 1:** Aufsicht auf ein Tibiaplateau mit dem medialen und lateralen Meniskus (aus [16]: Kopf S, Stärke C, Gwinner C, Becker R. Meniscus insertion. Arthroskopie. 2014;28(1):13–7. Nachdruck mit freundlicher Genehmigung des Springer Medizin Verlages).



**Abbildung 2:** Verschiedene Rissformen mit entsprechender Meniskusresektion (gestrichelte Linie). Biomechanisch relevant ist, wie weit die Resektion nach peripher reicht. In diesem Sinne sind die Fälle **A** und **C** relativ unproblematisch, während eine weitgehende Durchtrennung des Querschnittes wie in **B** und **D** zu einem starken Funktionsverlust führt. Aus [5]: Stärke C, Kopf S, Becker R. Partial meniscectomy. Arthroskopie. 2015;8–12. Nachdruck mit freundlicher Genehmigung des Springer Medizin Verlages.

rung des Meniskus kann die sogenannte Ringspannung aufrechterhalten werden. Diese ermöglicht es, die den Meniskus nach aussen verdrängenden Druckkräfte in Zugkräfte umzuwandeln.

Bei Verlust von Meniskusgewebe kommt es zu einer deutlichen Veränderung der Kniekinematik und Lastverteilung im Gelenk [4]. Dies ist vor allem auf den Verlust der oben beschriebenen Ringspannung sowie die verminderte Abdeckung des Tibiaplateaus durch das Meniskusgewebe zurückzuführen. Die Resektion von Meniskusgewebe führt zu einer deutlichen Mehrbelastung auf den Gelenkknorpel und ist deshalb ein Risikofaktor für die Arthroseentstehung [10–12]. Je weiter der Riss respektive die Resektion an die Meniskusbasis reicht, desto grösser ist der Funktionsverlust. Der verbliebene Meniskus wird aus dem Gelenk gedrückt und wird weitgehend wirkungslos, es kommt zu einer funktionellen Meniskektomie [13]. Dies erklärt auch, wieso gewisse Rissformen biomechanisch ungünstiger sind als andere (Abb. 2).

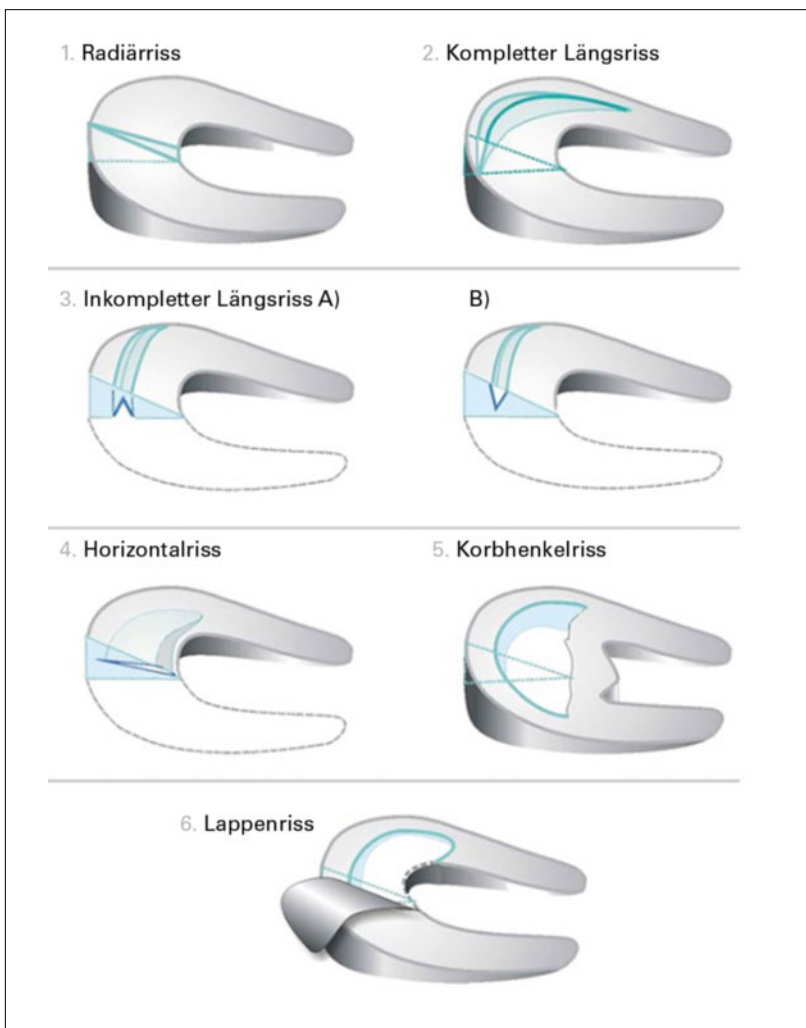
Das relative Risiko, nach einer Meniskektomie an einer Gonarthrose zu erkranken, ist 21 Jahre postoperativ im Vergleich zu gepaarten Kontrollen rund 14-fach erhöht [14]. Nach durchgeführter TME entwickeln nahezu drei Viertel aller Patienten innerhalb der folgenden 20–30 Jahre radiologische Zeichen einer Gonarthrose [15]. Die Risikofaktoren für die Arthroseentstehung nach Meniskektomie sind in Tabelle 1 aufgelistet. Beim jüngeren Patienten kann der Meniskusverlust zur Arthroseentstehung beitragen. Beim älteren Patienten kann die Meniskusverletzung als natürlicher Teil der Arthroseentwicklung gesehen werden [6].

## Ätiologie und Klassifikation der Meniskuläsionen

Es existieren mehrere Klassifikationen, am gebräuchlichsten sind die Einteilungen nach dem Risstyp und nach der Lokalisation. Die verschiedenen Risstypen sind in Abbildung 3 dargestellt.

**Tabelle 1:** Risikofaktoren für die Entwicklung einer Gonarthrose nach Meniskektomie (nach [12] und [49]).

Laterale Teilmeniskektomie > mediale Teilmeniskektomie
Resektion grösserer Anteile von Meniskusgewebe
Bis zur Basis reichende Radiärrisse (= funktionelle Meniskektomie)
Vorbestehende Knorpelschäden
Ligamentäre Instabilität
Achsabweichungen (varus medial, valgus lateral)
Adipositas (bzw. höherer Body-Mass-Index)
Alter >40 Jahre
Niedriges präoperatives Aktivitätslevel



**Abbildung 3:** Typische Rissformen des Meniskus (aus [50]: Müller-Rath R, Ingenhoven E. Partial meniscus resection. Arthroskopie. 2010;24(1):15–21. Nachdruck mit freundlicher Genehmigung des Springer Medizin Verlages).

Insbesondere bei arthrotischen Veränderungen kommt es aufgrund des degenerativ veränderten Meniskusgewebes oft zu Mischformen zwischen den einzelnen Risstypen. Hinsichtlich Lokalisation unterscheidet man neben der Seite (medial vs. lateral), ob das Meniskusvorderhorn, der Meniskuskorpus oder das Meniskushinterhorn betroffen sind. Als Sonderform, welche auch degenerativ bedingt auftreten kann, ist die Wurzelläsion zu nennen, da diese in der Bildgebung gelegentlich übersehen wird und mit einer rasch zunehmenden Arthrosebildung assoziiert ist [16].

Grundsätzlich wird zwischen den traumatischen, auf ein akutes Unfallereignis zurückzuführenden und den degenerativen, ohne klares auslösendes Ereignis auftretenden Meniskusläsionen unterschieden. Dies ist im klinischen Alltag nicht immer einfach und führt in der Schweiz deswegen immer wieder zu Diskussionen mit den Unfallversicherern.

Degenerative Meniskusläsionen treten nichttraumatisch auf und entwickeln sich oft über Jahre bei Personen im mittleren oder höheren Lebensalter [6, 17]. Typischerweise handelt es sich um Horizontalrisse, die wahrscheinlich sukzessive aus intrameniskalen Veränderungen entstehen, wobei die Pathogenese noch nicht vollständig verstanden wird [6, 18]. Durch die Mazeration/Degeneration des Meniskusgewebes kommt es in der Folge auch häufig zur Ausbildung von Komplex- und Lappenrisse. Diese machen bei radiologisch manifester Arthrose ca. 40% der Meniskusläsionen aus [2]. Die Prävalenz von Meniskusveränderungen in der Gesamtbevölkerung ist hoch und wird in Tabelle 2 dargestellt. Rund zwei Drittel der Personen im mittleren bis höheren Lebensalter mit magnetresonanztomographisch nachgewiesener Meniskusläsion sind asymptomatisch [17]. Bei fortgeschrittener Gonarthrose sind Meniskusläsionen sehr häufig zu finden und sind ein Bestandteil der Erkrankung [6]. Die Prävalenz in diesem Kollektiv beträgt 70–95% [17, 18]!

### Anamnese und klinische Untersuchung

Bei akuten Meniskusverletzungen handelt es sich meistens um ein Rotationstrauma bei flektiertem und belastetem Kniegelenk. Klinisch eindeutige und für den Patienten sehr störende Symptome sind neben den Schmerzen mechanische Phänomene wie Schnappen, Blockaden, eine plötzlich eingeschränkte Beweglichkeit wie ein Extensionsdefizit. Rein belastungsabhängige Schmerzen und Rotationsschmerzen sind typisch für Meniskusläsionen, während ein Anlaufschmerz sowie Nacht- und Ruheschmerzen eher auf Arthrosebeschwerden hindeuten. Eine Ergussbildung kann sowohl bei Meniskusläsionen wie bei Kniegelenken mit arthrosebedingten Schäden vorliegen.

Die klinische Untersuchung beginnt mit der Inspektion und Beurteilung des Gangbildes: Zeigt sich ein Entlastungshinken oder ein bereits sichtbares Extensionsdefizit? Besteht eine gerade Beinachse oder ein O- oder X-Bein (Varus/Valgus)? Ist eine dynamische Verstärkung der Fehlstellung beim Gehen (Varus- oder Valgus-Thrust) sichtbar? Zeigt sich eine Schwellung?

In der Palpation zeigt sich bei Meniskusläsionen typischerweise eine Druckdolenz über dem entsprechenden

**Tabelle 2:** Prävalenz von Meniskusläsionen in der Gesamtbevölkerung (nach [17]).

Alter	Prävalenz
50–59-Jährige	rund 25%
60–69-Jährige	rund 35%
70–79-Jährige	rund 45%

Gelenkspalt. Ebenfalls sollte evaluiert werden, ob ein Erguss vorliegt.

Die Diagnose einer Meniskuläsion kann meist klinisch gestellt werden. Es existiert eine Vielzahl klinischer Tests, die sämtlich auf dem Prinzip basieren, das Meniskusgewebe durch bestimmte Kniegelenkpositionen unter Stress zu bringen und den entsprechenden Schmerz auszulösen [19]. Klassischerweise handelt es sich um einen Rotationsschmerz in unterschiedlichen Beugegraden, wobei gelegentlich ein Schnappen provoziert werden kann. Typisch ist auch ein Schmerz bei endgradiger Streckung des Kniegelenkes. Durch die Kombination von verschiedenen klinischen Tests und der Anamnese kann die korrekte Diagnose einer Meniskuläsion in rund 90% der Fälle klinisch gestellt werden [20].

In der Untersuchung sollten folgende Begleitpathologien und -verletzungen berücksichtigt werden [21]:

- muskuläre Veränderungen und Pathologien angrenzender Gelenke (insbesondere des Hüftgelenkes und des Fusses);
- Instabilitäten des Bandapparates (Seiten- und Kreuzbänder);
- Pathologien des Patellofemoralgelenkes;
- weitere intraartikuläre Pathologien (Knorpel, Plica, Synovitis);
- periphere Durchblutung, Motorik und Sensibilität.

## Bildgebung

Eine gut durchgeführte ap-Aufnahme unter Belastung (Einbeinstand) sowie eine seitliche Aufnahme und axiale Patellaaufnahme sollten bei jedem Patienten durchgeführt werden. Die Gelenkspaltverschmälerung kann nur auf Röntgenbildern beurteilt werden, die unter Belastung aufgenommen wurden. In der orthopädischen Praxis wird häufig zusätzlich eine Rosenberg-Aufnahme (ap-Aufnahme in 45° Beugung unter Belastung) durchgeführt, da so die ansonsten verborgen bleibende Gelenkspaltverschmälerung dargestellt werden kann [22]. Bei Achsabweichungen wird zusätzlich eine Ganzbeinaufnahme (Orthoradiogramm) durchgeführt.

Die Magnetresonanztomographie (MRT) sollte beim Patienten im mittleren und höheren Lebensalter nicht als primäres Abklärungsmittel verwendet werden. Zeigt sich im konventionellen Röntgenbild bereits eine fortgeschrittene Arthrose bleibt die MRT nur speziellen Fragestellungen vorbehalten (Knochenmarködem, Osteonekrose, freie Gelenkkörper, instabile Meniskusanteile, Zustand des Gelenkknorpels im nicht betroffenen Gelenkabschnitt) und ist beim Patienten im mittleren und höheren Lebensalter primär nicht indiziert [18].

Ist ein operatives Vorgehen aufgrund der klinischen Untersuchung vorgesehen, empfehlen wir eine MRT durchzuführen, um solche strukturellen Pathologien zu erfassen oder auszuschließen. Die MRT-Diagnostik weist, was die Meniskuläsionen betrifft, eine hohe diagnostische Treffsicherheit von rund 90% aus [23].

## Therapie degenerativer Meniskuläsionen

Die Prävalenz von Meniskuläsionen bei Patienten mittleren und höheren Alters ist hoch und steigt bei konventionell radiologisch manifester Arthrose weiter an (Tab. 2) [17, 24]. Es besteht eine klare Verbindung zwischen der Meniskuläsion/-degeneration und der Gonarthrose. Eine genaue Trennung dieser beiden Entitäten ist häufig nicht möglich [6]. Aufgrund dessen liegt die Herausforderung für den Kliniker darin zu unterscheiden, ob die vom Patienten geschilderten Beschwerden und die Untersuchungsbefunde auf die beginnende Arthrose oder die Meniskuläsion zurückzuführen sind [25]. Einschliessende und rein belastungsabhängige Schmerzen, Blockaden, ein akut aufgetretenes Extensionsdefizit mit positiven Meniskuszeichen sprechen bei korrelierendem MRT-Befund meist für eine gute Operationsindikation. Gerade aufgrund der hohen Prävalenz degenerativer Meniskuläsionen muss sich die Operationsindikation primär auf die Anamnese und Klinik und nur sekundär auf die in der MRT diagnostizierte Meniskuläsion stützen.

Die TME war für Jahrzehnte die Therapie der Wahl bei degenerativen Meniskuläsionen und deren Erfolg konnte in verschiedenen Kohortenstudien gezeigt werden [12, 26–28]. Mit der Publikation der sogenannten «Moseley-Studie», einer der ersten und deshalb vielbeachteten randomisiert-kontrollierten Studien («randomized clinical trial» [RCT]) zu diesem Thema im Jahr 2002 wurde der Nutzen der Kniearthroskopie im Rahmen der Gonarthrose infrage gestellt [29]. Die arthroskopische Gelenklavage bei fortgeschrittener Gonarthrose sollte aufgrund des fehlenden Nutzens nicht mehr durchgeführt werden [18, 30–32]. So wird die Arthroskopie bei vorliegender Gonarthrose beispielsweise in Deutschland seit dem 01.04.2016 durch die Krankenversicherer nicht mehr vergütet.

Seit 2002 erschienen weitere RCT, welche die Behandlung degenerativer Meniskuläsionen untersuchten und keinen Nutzen der TME bei degenerativen Meniskuläsionen gegenüber der nichtoperativen Therapie oder einer Scheinoperation («sham surgery») nachweisen konnten [33–38]. Einzig die RCT von Gaffin et al. konnte im kurzfristigen Verlauf eine klinische Verbesserung zeigen, wobei sich diese Unterschiede nach drei Jahren nicht mehr nachweisen liessen [39, 40]. Diese

Arbeiten erhielten viel Aufmerksamkeit und es wurden grundsätzliche Zweifel an der Effektivität der TME bei degenerativen Meniskuläsionen geäußert. In der Tat zeigt sich eine gewisse Diskrepanz zwischen dem klinischen Alltag und den Ergebnissen dieser Studien. In der Schweiz und anderen europäischen Ländern ist die Zahl durchgeführter Kniearthroskopien in den letzten Jahren nicht rückläufig [1, 41].

Trotz des randomisierten und prospektiven Studiendesigns dieser Arbeiten ist das Risiko von Bias in diesem komplexen Patientengut nicht unerheblich und alle diese Studien weisen teilweise erhebliche Schwächen auf [30, 42, 43]. Kritisch bei allen Studien war die Einschussrate, die bei Sihvonen et al. nur 15% betrug («selection bias») [36]. Ein weiteres Problem sind die sogenannten «Crossovers», jene Patienten, die während der Follow-up-Periode die Behandlungsgruppe wechseln («transfer bias») [18, 30, 42]. In den durchgeführten Intention-to-treat-Analysen sind diese Crossovers ein relevanter Confounder und können Unterschiede in den Outcomes der untersuchten Gruppen verschleiern [42]. Beispielsweise wechselten in der Arbeit von Herrlin et al. 27,7% der konservativ therapierten Patienten bei fehlender Beschwerdebesserung in die Kniearthroskopiegruppe, wobei sich anschliessend eine klinische Verbesserung zeigte [34]. Die Charakteristika solcher Patientengruppen gilt es in Zukunft genauer zu analysieren.

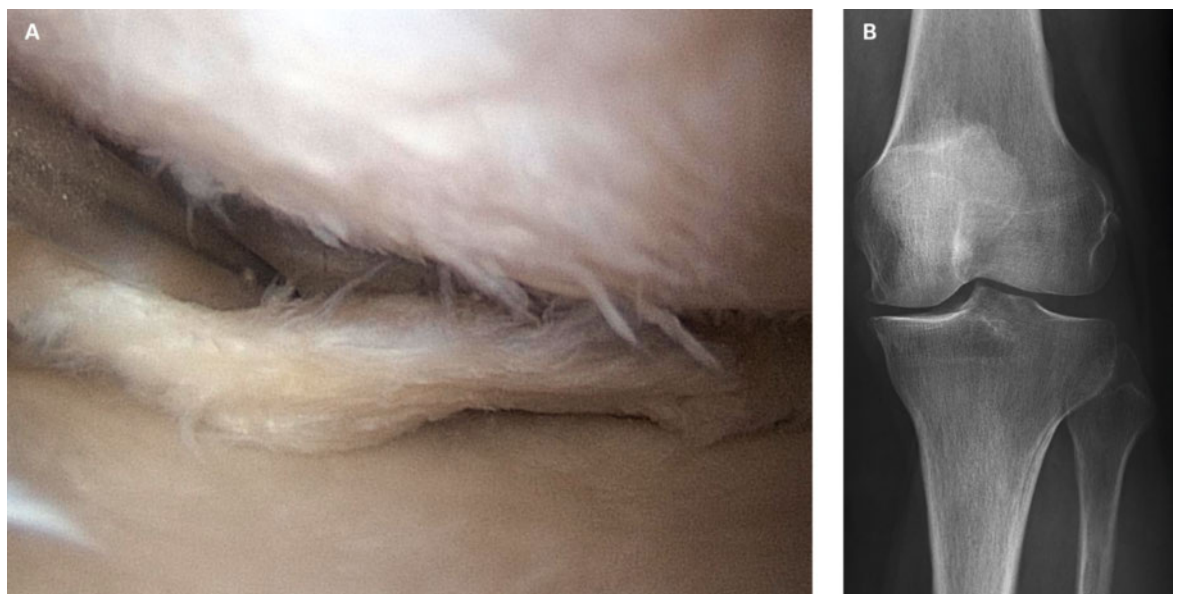
In den durchgeführten RCT spielen das «performance bias» und das «detection bias» ebenfalls eine Rolle [42]. Eine sekundäre Analyse des Behandlungserfolges dieser RCT konnte zeigen, dass in den Studien von Katz et al.

[35] und Herrlin et al. [33] die Patienten in der Arthroskopiegruppe signifikant häufiger erfolgreich behandelt werden konnten, obwohl in der ursprünglichen Intention-to-treat-Analyse keine Gruppenunterschiede nachgewiesen wurden [42].

Liebs und Berger [44] bestätigen in ihrer Analyse die wesentlichen und teils schweren methodischen Schwächen der Studien von Mosley et al. [29], Kirkley et al. [38] und Katz et al. [35] und sprechen dem Gemeinsamen Bundesausschusses (G-BA), ab dem 01.04.2016 die Arthroskopie bei Gonarthrose nicht mehr zu vergüten, die notwendige wissenschaftliche Grundlage ab. Sie weisen darauf hin, dass mit Wegfall der Arthroskopie als Therapieoption die Gefahr besteht, dass die Indikation für eine Gelenkprothese frühzeitiger gestellt werden könnte. Tatsächlich nahm die Zahl der Knieprothesenimplantationen in Deutschland nach rückläufiger Entwicklung in den letzten Jahren seit 2016 wieder zu.

Die Rissform wurde in den meisten Studien nicht genau erfasst. Reine Horizontalrisse führen in der Regel nicht zu mechanischen Phänomenen und sprechen dementsprechend nur schlecht auf eine TME an [37]. Es gibt jedoch klare Hinweise darauf, dass instabile Meniskuläsionen wie zum Beispiel Lappenrisse gut auf eine TME ansprechen (Abb. 4) [30, 33].

Es gibt nur wenige Studien, welche die sozioökonomischen Aspekte der TME bei degenerativen Meniskuläsionen bei Gonarthrose untersucht haben. Eine reine Analyse der Behandlungskosten spricht sicher für die konservative Therapie. Jedoch sind die Kosten für die



**Abbildung 4:** Symptomatische, degenerative mediale Meniskuläsion bei einer 68-jährigen Patientin.

**A)** Arthroskopie: Lappenriss des medialen Meniskus, gut sichtbare Knorpelschäden tibial und femoral. **B)** Konventionell-radiologisch mediale Gelenkspaltverschmälerung, vermehrte subchondrale Sklerosierung und beginnende Osteophytenbildung.

ambulante Physiotherapie nicht unerheblich. Gesamthaft sind diese in der Schweiz im Zeitraum 2010–2015 um über 40% von 891 auf 1275 Millionen Schweizer Franken angestiegen [45]. Eine amerikanische Arbeitsgruppe konnte keinen wesentlichen Unterschied in der Kostenwirksamkeit zwischen operativem oder konservativem Vorgehen zeigen und widerspricht dem Dogma, dass ein operatives Vorgehen zu Mehrkosten gegenüber dem konservativen Vorgehen führt, wenn Faktoren wie Versicherungs- und Taggeldleistungen in die finanziellen Berechnungen einbezogen werden [46]. Degenerative Meniskusläsionen betreffen oft Patienten im Berufsleben und ein konservatives Vorgehen kann vor allem bei körperlichen Tätigkeiten zu einer längeren Arbeitsunfähigkeit führen. Arbeitsmedizinische Gesichtspunkte sowie auch Ansprüche des Patienten müssen bei der Indikationsstellung ebenfalls berücksichtigt werden.

Aufgrund der kontroversen Datenlage, die eine abschliessende Empfehlung zur Behandlung degenerativer Meniskusläsionen nicht erlaubt, hat sich die «European Society of Sports Traumatology, Knee Surgery & Arthroscopy» (ESSKA) entschieden, das europäische Meniskus-Konsensusprojekt ins Leben zu rufen. Der erste Teil beschäftigt sich mit den degenerativen Meniskusläsionen und wurde 2017 publiziert [18]. Der komplette Bericht ist online zu finden (<https://c.ymcdn.com/sites/www.esska.org/resource/resmgr/Docs/meniscus-consensus-project-p.pdf>). Er soll keine strikte Leitlinie darstellen, jedoch einen groben Rahmen für die Behandlung degenerativer Meniskusläsionen geben. Eine Übersicht über den Behandlungsalgorithmus gibt Abbildung 5.

Nach Ansicht der Autoren und aufgrund der aktuellen Datenlage stellt sich in folgenden Situationen primär

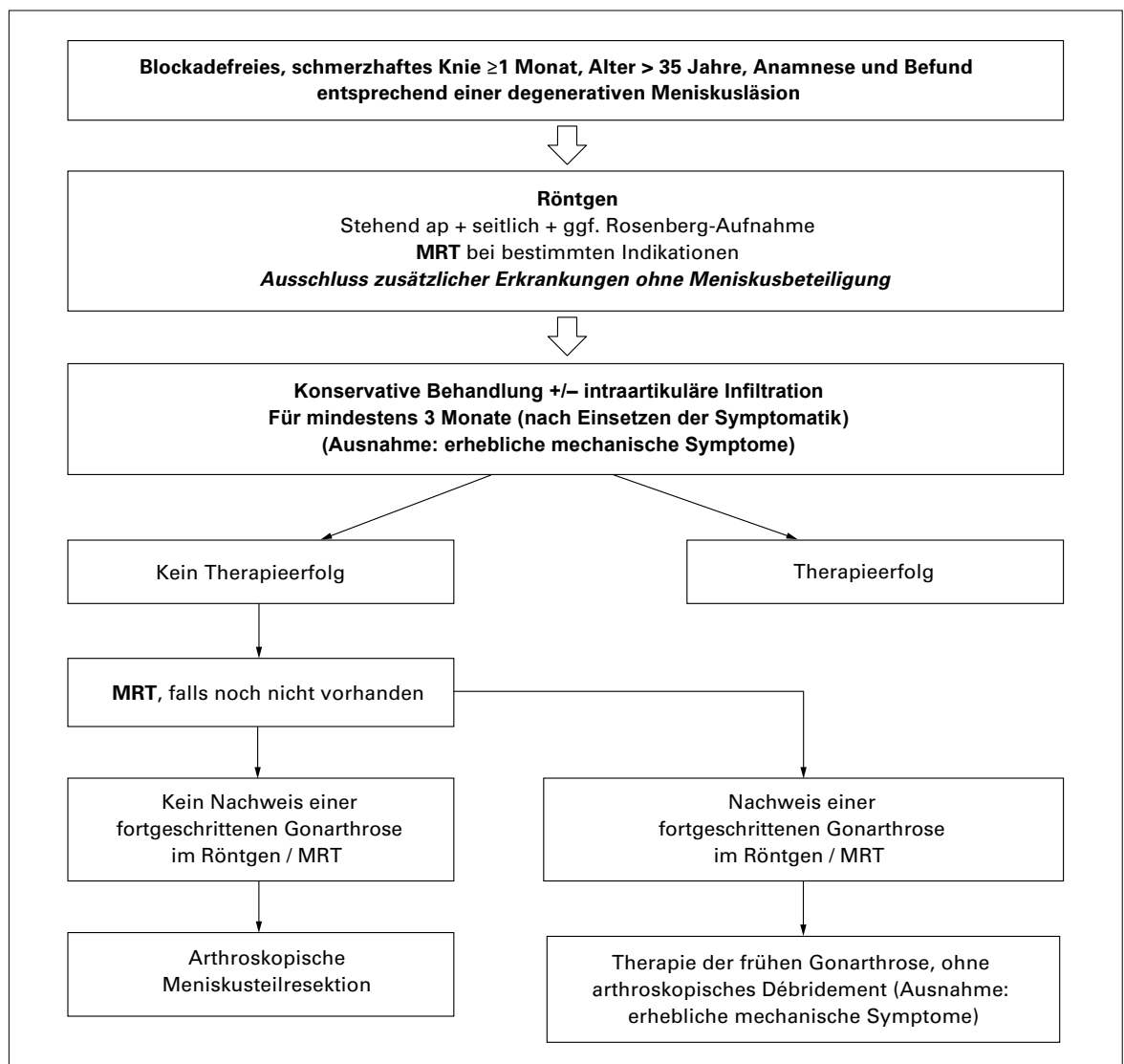


Abbildung 5: Behandlungsalgorithmus degenerativer Meniskusläsionen (modifiziert aus [18]).

ap = anterior-posterior; MRT = Magnetresonanztomographie.

Korrespondenz:  
 Dr. med. Raphael Kaelin  
 Facharzt für Orthopädische  
 Chirurgie und Traumatologie  
 des Bewegungsapparates  
 LEONARDO – Ärzte für  
 Orthopädie und  
 Traumatologie  
 Hirslanden Klinik Birshof  
 CH-4142 Münchenstein  
 rkaelin[at]leonardo-ortho.ch  
 und  
 Prof. Dr. med.  
 Markus P. Arnold, PhD  
 Facharzt für Orthopädische  
 Chirurgie und Traumatologie  
 des Bewegungsapparates  
 LEONARDO – Ärzte für  
 Orthopädie und  
 Traumatologie  
 Hirslanden Klinik Birshof  
 CH-4142 Münchenstein  
 mparnold[at]leonardo-  
 ortho.ch

die Indikation für eine TME bei degenerativen Meniskusläsionen und Meniskusläsionen bei Gonarthrose [18, 30, 31]:

- instabile Meniskusläsionen wie Lappenrisse oder Korbhakenrisse mit klar zuzuordnender Symptomatik und erheblichen mechanischen Phänomenen;
- freie Gelenkkörper mit Gelenkblockaden;
- Blockaden, insbesondere ein akut aufgetretenes Extensionsdefizit, die auf eine Meniskusläsion zurückgeführt werden können.

Durch die TME wird der Verlauf der Gonarthrose als progressive Erkrankung nicht wesentlich beeinflusst, jedoch können akute, durch die Meniskusläsion bedingte Beschwerden gelindert werden [18, 47]. Man muss den Patienten bei der Operationsaufklärung jedoch darauf hinweisen, dass vorbestehende Knorpelläsionen oder «bone marrow lesions» Hauptrisikofaktoren für ein schlechtes Outcome sind. Bei vorhandener Meniskusextrusion besteht nach TME eine Assoziation mit der Osteonekrose, was ebenfalls mit einem schlechten Resultat verbunden sein kann.

Im Rahmen degenerativer Meniskusläsionen und beginnender Gonarthrose müssen Begleitpathologien wie Achsfehlstellungen beachtet und gegebenenfalls korrigiert werden, um das biomechanische Gleichgewicht wiederherzustellen [48]. Ziel ist es, möglichst lange das eigene Gelenk zu erhalten und die teil- oder totalprothetische Versorgung so lange wie möglich hinauszuzögern.

## Das Wichtigste für die Praxis

- Degenerative Meniskusläsionen ohne Zeichen einer Einklemmung sollten primär während mindestens 3 Monaten konservativ behandelt werden.
- Als primäre Bildgebung sollte ein konventionelles Röntgenbild unter Belastung durchgeführt werden.
- Bei plötzlichem Symptombeginn und klaren mechanischen Symptomen ist die arthroskopische Teilmenisektomie auch bei beginnender Gonarthrose nach wie vor die Therapie der Wahl.
- Die arthroskopische Gelenklavage bei Gonarthrose ist obsolet.
- Erst bei entsprechender Klinik und radiologisch fortgeschrittener Gonarthrose besteht die Indikation für einen prothetischen Gelenkersatz (Teil- respektive Totalprothese). Ziel ist es, diesen endgültigen Schritt so lange wie möglich hinauszuzögern.

Zukünftige RCT mit gutem Design sollten genauer analysieren, welche Subgruppe von Patienten mit einer degenerativen Meniskusläsion von einer TME am nachhaltigsten profitieren kann. Es sollte eine Stratifikation hinsichtlich Variablen wie Risslokalisierung, Rissart, Patientenalter, Aktivitätslevel, Arthroseggrad, Begleitpathologien (Beinachse, Meniskusextrusion oder Knochenmarködem in der MRT) erfolgen.

## Zusammenfassendes Statement der Expertengruppe Knie (EGK) von Swiss Orthopaedics

- Die EGK steht vollumfänglich hinter dem Konsensuspapier der ESSKA von 2017 [18].
- Die EGK distanziert sich von Kniearthroskopien jeglicher Art ohne klare Indikation für einen operativen Eingriff und ohne vorgängige Ausschöpfung der konservativen Therapiemöglichkeiten.
- Die EGK bestätigt ernsthafte bis schwere wissenschaftliche Mängel diverser Kohorten- aber auch randomisierter Studien, welche den therapeutischen Effekt der Arthroskopie bei degenerativen Meniskusläsionen grundsätzlich bestreiten.
- Die EGK vertritt die Auffassung, wonach die Kniearthroskopie bei degenerativen Meniskusläsionen unter bestimmten Voraussetzungen indiziert und therapeutisch wirksam ist.
- Die aktuelle Polemik zum Thema Kniearthroskopie in der Öffentlichkeit ist kontraproduktiv und verunsichert Patienten, Versicherer und Ärzte in gleichem Masse.
- Der Entscheid des Gemeinsamen Bundesausschuss G-BA in Deutschland ab dem 01.04.2016 die Arthroskopie bei Gonarthrose nicht mehr zu vergüten, basiert nicht auf wissenschaftlichen Kriterien und führt möglicherweise zur Ausweitung der Indikation für den prothetischen Gelenkersatz.

### Disclosure statement

Die Autoren haben keine finanziellen oder persönlichen Verbindungen im Zusammenhang mit diesem Beitrag deklariert.

### Literatur

Die vollständige Literaturliste finden Sie in der Online-Version des Artikels unter [www.medicalforum.ch](http://www.medicalforum.ch).